

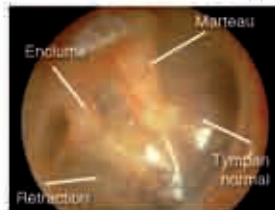Les poches de rétraction du tympan

Les poches de rétraction de la membrane tympanique associent toujours un trouble important de l'aération de l'oreille moyenne et une zone tympanique plus fragile. Deux évènements sont particulièrement importants dans leur évolution :

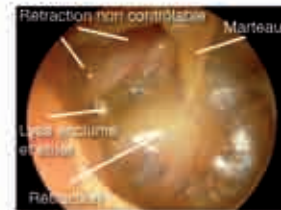
- L'accolement à la chaîne des osselets qui peut entraîner son érosion progressive, avec surdité évolutive.
- Surtout la disparition du fond de la poche dans la profondeur à l'otoscopie. C'est l'étape capitale qui définit l'état de pré-cholestéatome voire de cholestéatome constitué, avec son potentiel évolutif vers des complications parfois sévères.

L'histoire de la maladie, l'otoscopie, l'audiométrie et parfois l'imagerie (scanner) permettent en général d'évaluer le stade de la pathologie et son profil évolutif, afin de définir une stratégie thérapeutique. L'analyse de l'origine du trouble de l'aération est fondamentale et toute anomalie doit être corrigée. Il est parfois nécessaire de placer un aérateur. Une greffe de renforcement tympanique peut être indiquée au stade précoce de la maladie.

Ailleurs et en particulier en cas de surdité de transmission marquée, d'apparition d'infections et surtout disparition otoscopique du fond de la poche, il faut pratiquer une tympanoplastie plus complète par voie postérieure pour parfaitement contrôler l'éradication de la peau de l'oreille moyenne avec souvent ossiculoplastie associée. Dans tous les cas la surveillance est très longtemps prolongée, cliniquement à l'affût d'une éventuelle récurrence de la rétraction et aussi par imagerie d'un éventuel cholestéatome dans la profondeur.



Rétraction du tympan contrôlable avec accolement à l'enclume



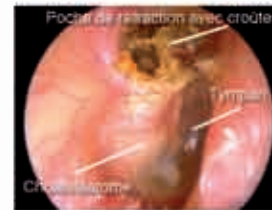Rétraction du tympan non contrôlable avec lyse complète de l'enclume et de l'étrier

Qu'est-ce que le cholestéatome ?

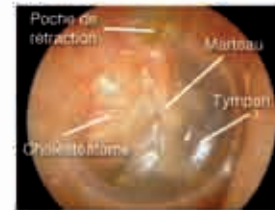Le cholestéatome se définit par la présence de peau «normale» (jamais cancéreuse), mais en situation anormale car au sein de l'oreille moyenne. Cette peau pénètre le plus souvent à partir d'une poche de rétraction, plus rarement d'une perforation. Il est exceptionnellement congénital. Toute sa gravité réside dans sa propension à l'infection et surtout dans sa capacité à éroder l'os qui l'entoure et menacer osselets, oreille interne, nerf facial, méninges. D'où l'importance d'un diagnostic précoce toujours par une otoscopie sous microscope et aspiration devant des signes cliniques parfois minimes (très rarement des douleurs), un écoulement rebelle surtout fétide (sent mauvais), une surdité évolutive et heureusement rarement de nos jours devant une complication (surdité totale, vertige, paralysie faciale etc.). Un bilan d'extension s'impose (scanner) et une intervention chirurgicale impérative et rapide est nécessaire.

La tympanoplastie sous anesthésie générale doit éradiquer l'ensemble des éléments cutanés en conservant ou reconstruisant si nécessaire le conduit auditif externe (définition de la «technique fermée» le plus souvent employée) et associant pour finir greffe de tympan et ossiculoplastie. La surveillance est impérative, systématique et prolongée (>10 ans). Il s'agit d'une surveillance:

- Clinique à la recherche d'une récurrence par réapparition d'une nouvelle poche de rétraction.
- Par imagerie (surtout scanner mais parfois certaines IRM très spécifiques) à la recherche d'une récurrence profonde (cholestéatome résiduel retrouvé dans 15% des cas). Toute récurrence impose une nouvelle intervention et une surveillance particulièrement rigoureuse.



Cholestéatome (masse blanche sous le tympan) provenant de la rétraction en haut



Cholestéatome (masse blanche sous le tympan) provenant de la rétraction en haut

Qu'est-ce que l'Otologie et la Neuro-Otologie ?

L'Otologie est l'étude de l'oreille et de ses maladies: surdité, otorrhée (écoulement d'oreille), vertiges, troubles de l'équilibre et acouphènes.

La Neuro-Otologie est une partie de l'Otologie qui traite plus précisément de l'oreille interne en relation avec les voies nerveuses associées et de ses pathologies

- nerf moteur (paralysie faciale et spasme de l'hémiface)
- nerf auditif (neurinome)
- nerf de la déglutition
- nerf de la sensibilité (névralgies)

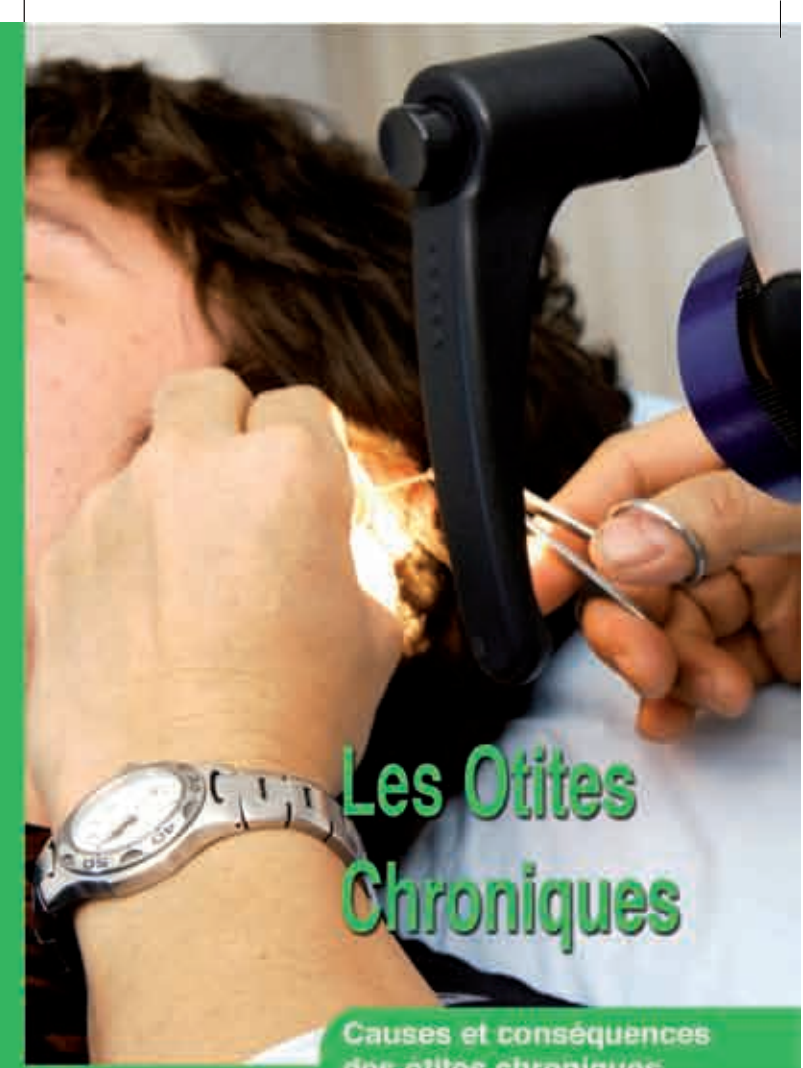La Clinique du Dr Causse

La clinique Causse est spécialisée dans le diagnostic et le traitement des affections ORL et de la tête et du cou, plus particulièrement en Otologie où elle a acquis une renommée internationale. La clinique traite aussi les pathologies dans les domaines de l'Ophtalmologie, l'Orthopédie et la Chirurgie Plastique.

Du fait de sa spécialisation dans ses différentes activités, la clinique Causse a un important recrutement extra-régional. En effet, 60% des patients hospitalisés viennent d'autres régions, pourcentage qui passe à 78% ramené à l'échelle du département.



© 2010 Clinique Causse
Traverse de Béziers, 34440 Colombiers
rdv@clinique-causse.com
Pour plus d'informations visitez notre site internet www.clinique-causse.com
10117010



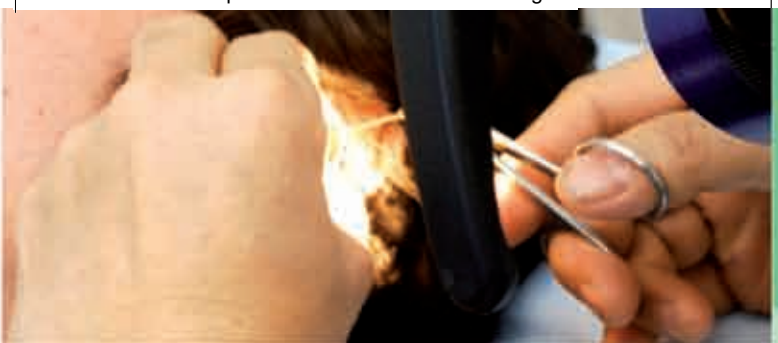Les Otites Chroniques

Causes et conséquences des otites chroniques

- Qu'est-ce qu'une otite chronique ?
- Qu'est-ce qu'une otite séreuse ?
- Qu'est-ce qu'un cholestéatome ?
- et davantage...

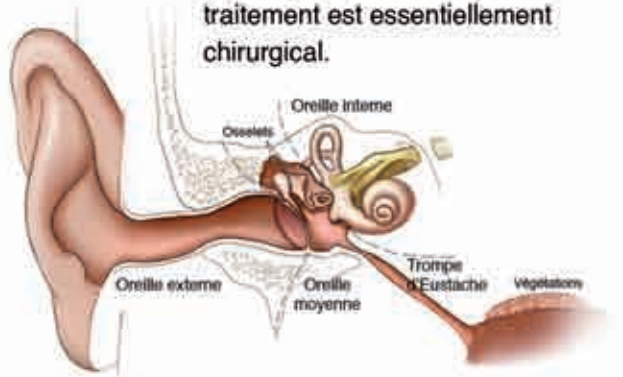

Clinique du Dr Causse
Département d'Otologie
Traverse de Béziers
34440 Colombiers
www.clinique-causse.com



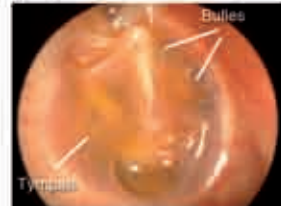Les Otites Chroniques

Les otites chroniques sont des maladies de l'oreille moyenne qui s'opposent aux otites aiguës par le caractère prolongé de l'inflammation. On distingue les otites chroniques à tympan fermé, principalement les otites séreuses surtout rencontrées chez l'enfant et les otites chroniques à tympan perforé ou anormal. Dans ces dernières on oppose les otites chroniques simples, peu ou pas évolutives, les perforations tympaniques, aux otites chroniques évolutives et potentiellement sources de complications, les poches de rétraction et le cholestéatome. Elles entraînent à des degrés divers des troubles de l'audition et parfois des écoulements d'oreille (otorrhée), beaucoup plus rarement des douleurs. Les complications, rares, sont surtout l'apanage du cholestéatome. Leur traitement est essentiellement chirurgical.

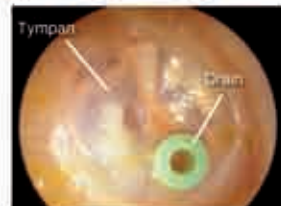

Qu'est-ce qu'une otite séreuse ?

L'otite séreuse et l'otite séro-muqueuse sont des affections très fréquentes chez l'enfant mais pouvant aussi se voir chez l'adulte. Elles sont toujours secondaires à un défaut d'aération de l'oreille moyenne impliquant le plus souvent une dysfonction de la trompe d'Eustache. L'épanchement rétro tympanique qui la caractérise est plus ou moins visqueux et entraîne une surdité. C'est une affection qui peut être latente (sans signes nets et parfois découverte par un examen systématique), fluctuante en intensité et dans le temps (souvent aggravée par les épisodes inflammatoires rhino-pharyngés) et transitoire chez l'enfant, avec amélioration au bout de quelques années. Le diagnostic est facile quand l'otoscopie montre la présence de liquide souvent jaunâtre derrière le tympan et s'accompagne d'une surdité de transmission à l'audiométrie et d'une tympanométrie plate. En cas d'échec du traitement médical il faut souvent discuter la pose d'aérateurs (aérateurs ou drains transtympaniques, diabolos, yoyo) sous anesthésie générale chez l'enfant le plus souvent associée à une adénoïdectomie (ablation des végétations). Il faut dans tous les cas rechercher et traiter la cause ou les facteurs favorisants (allergie ..) pour éviter les récurrences après chute du drain.



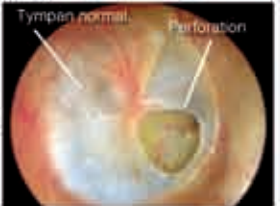
Otite séreuse (liquide jaunâtre et bulles)



Drain transtympanique

L'otite chronique simple

L'otite chronique simple se caractérise par une perforation tympanique, d'origine traumatique ou le plus souvent infectieuse. Elle est considérée comme définitive si la fermeture spontanée n'est pas observée (très souvent le cas) au bout de 6 mois au minimum. Elle est en général stable et peut être simplement surveillée en cas de retentissement auditif faible, d'absence de surinfection (au mieux prévenue par

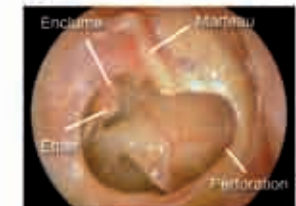

Perforation du tympan

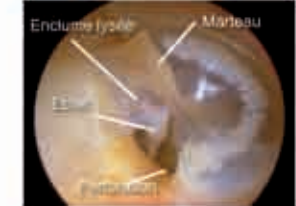précautions vis à vis des inoculations liquidiennes) et des souhaits du patient. Ailleurs son traitement est chirurgical après :

- **Examen clinique par otoscopie** qui précise : les caractéristiques de la perforation, les éléments pouvant compliquer le geste opératoire (contamination de la face profonde tympanique par de la peau, plaques calcaires) et les conditions anatomiques du conduit auditif externe.
- **Examen audiométrique** qui quantifie la surdité de transmission à confronter à la taille de la perforation (toute discordance doit faire suspecter une anomalie associée de la chaîne ossiculaire, pouvant nécessiter un geste opératoire spécifique).

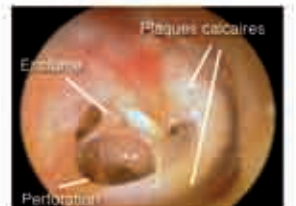La tympanoplastie, effectuée le plus souvent sous anesthésie générale, utilise le principe de la cicatrisation secondaire (pas de possibilité de points de suture sur le tympan d'où mise en place de la perforation pour servir de support et de guide à la repousse de la membrane tympanique). Le choix de la voie d'abord chirurgicale (par le conduit auditif ou par incision en arrière de l'oreille) est fonction de nombreux critères. Le taux de succès des greffes de tympan est de 90 à 95%, mais un échec, après analyse de ses causes, ne contre indique pas une reprise opératoire.



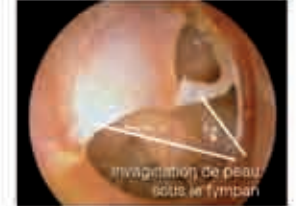Perforation du tympan avec osselets intacts



Perforation du tympan avec érosion de l'enclume



Perforation du tympan avec plaques calcaires



Perforation du tympan avec invagination de peau

Le rôle de la Trompe d'Eustache dans la physiologie de l'oreille moyenne et en particulier dans la fonction d'aération

C'est un conduit rectiligne qui relie les fosses nasales à l'oreille moyenne. Son ouverture, par contraction de muscles annexés au voile du palais (bâillement, déglutition), permet d'équilibrer les pressions entre l'oreille moyenne et l'air ambiant. On a longtemps cru que c'était le seul moyen d'aération de l'oreille moyenne mais on sait maintenant qu'un second mécanisme, qui fait appel à la diffusion des gaz entre le sang et la muqueuse de la mastoïde, joue un rôle vraisemblablement plus important en conditions normales. Toutefois, le rôle de la trompe reste fondamental en cas de variation brusque de la pression atmosphérique et d'inflammation de l'oreille moyenne.

Tout facteur gênant l'ouverture ou la perméabilité de la trompe entraîne un « blocage » qui peut être une cause ou un élément favorisant l'otite chronique ou l'échec des traitements :

- **Facteurs anatomiques ou mécaniques** par obstruction de la trompe (végétations, cicatrices d'adénoïdectomie etc...). Le diagnostic repose sur l'examen clinique et la nasofibroscopie, plus que sur l'imagerie.
- **Facteurs inflammatoires** :
 - Nombreux épisodes inflammatoires des voies aériennes supérieures en période automno-hivernale plus ou moins associés au redoutable renflement (maladie d'adaptation du jeune enfant, hypertrophie des végétations, intolérance au lait)
 - Rhinosinusites chroniques
 - Allergies en particulier aux acariens et pollens
 - Tabagisme actif mais aussi passif. Environnement pollué.
 - Le sous-estimé reflux gastro-œsophagien ou gastro-laryngé fréquent même chez l'enfant
- **Facteurs musculaires** compromettant l'efficacité de la contraction vélo-pharyngée :
 - Exceptionnelle fente vélo-palatine mais parfois division musculaire
 - Troubles occlusaux (fermeture des mâchoires)
 - Surtout les troubles de la contraction vélo-pharyngée et de la déglutition. Cette suspicion nécessite un bilan et une rééducation tubaire orthophonique

Ces différents facteurs doivent être systématiquement recherchés et traités. Seule la tympanométrie reflète la pression existant dans l'oreille moyenne mais il s'agit d'une « photographie » instantanée qui ne permet aucune conclusion sur l'état de la fonction de la trompe d'Eustache. La tubomanométrie permet un abord plus physiologique et dynamique de cette exploration mais sa réalisation n'est pas toujours reproductible et fiable.